

فرض تألّفي عدد علوم الحياة و الأرض

الجزء الأول (12 نقطة)

التمرين الأول : ضع العلامة (+) في الخانة المناسبة (4 ن)

1 (توجد الأجسام الخلوّية للخلايا النّابذة في حركة جذب الطّرف في

الجذر الأمامي للنّخاع الشوكي

المادّة البيضاء للنّخاع الشوكي

المادّة السّنجابية بالنّخاع الشوكي

العقدة الشوكيّة

2 (العين الطّامسة

تتميز بزيادة تحدّب جسمها البلّوري

تتميز بنقص قطرهما الأمامي الخلفي

تقرب الأشياء لرؤيتها

3 (عند تخريب مركز الإسقاط البصري

تصبح الرّؤية غير واضحة عن قرب

يرى الشّخص الأشياء لكن لا يميّز بينها

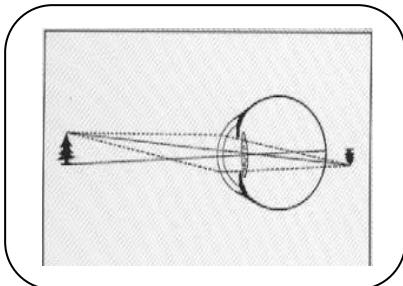
تنعدم الرّؤية

4 (الصّورة المجانبية

لعين قصيرة

لعين مصابة لقصر النّظر

يقع إصلاحها بعدسة مقعّرة



التمرين الثاني (4 نقاط)

نسي مهدي نظاراته ذات العدسات المقعرة و خرج لحديقة المنزل و بينما كان يمشي جذب ساقه بسرعة إثر وخزة شوكة و قد أحسّ بالألم شديد .

(1) بيّن نوع حركة جذب السّاق . (1)

.....

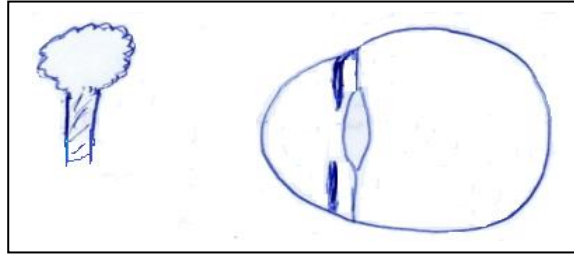
(2) حرّر فقرة تبرز من خلالها العناصر المتدخّلة في الإحساس بالألم . (2 ن)

.....

.....

.....

(3) أرسم على الوثيقة الموالية صورة الشّجرة بعد إصلاح العيب . (0,5 ن)

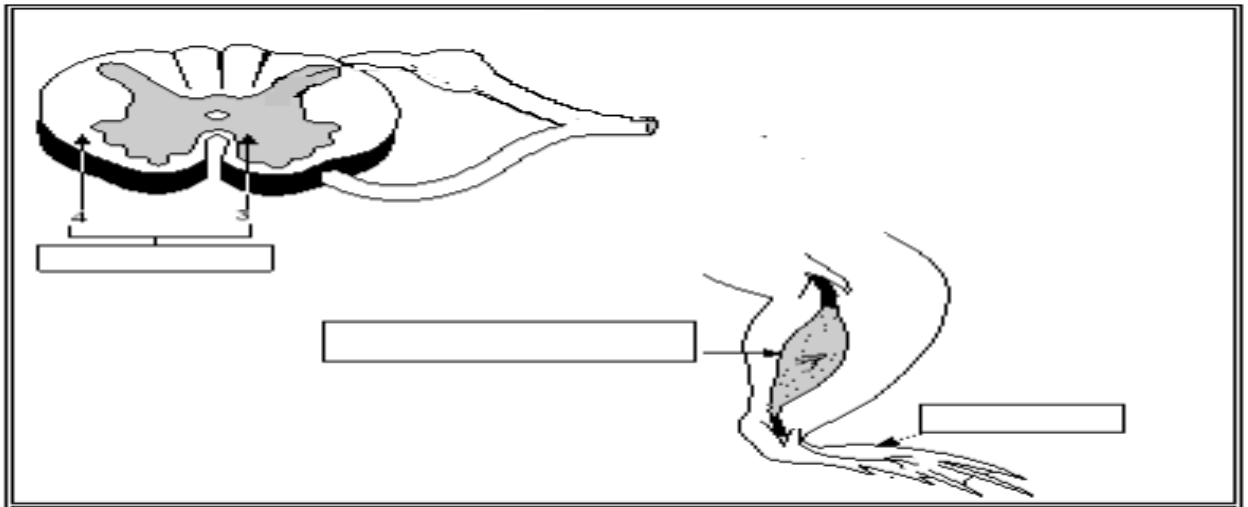


(4) علّل سبب ارتسام الصّورة على الشبكيّة مقلوبة . (0,5 ن)

.....

التمرين الثالث (4 نقاط)

تبرز الوثيقة الموالية بعض العناصر المتدخّلة في حركة جذب السّاق إثر الوخز بشوكة .



1 (ضع بكلّ إطار العنصر الوظيفي المناسب . (0,75 ن)

2 (جسّم بالوثيقة مسار السيّالات العصبية بهذه الحركة مع البيانات الوظيفية. (1,25 ن)

3 (لو صر التهاب بالجزر الأمامي للنخاع الشوكي فسّر ما هي نتيجته ؟ (1 ن)

.....
.....

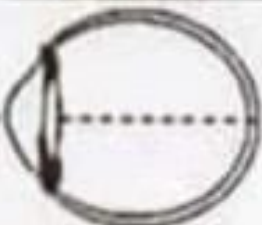
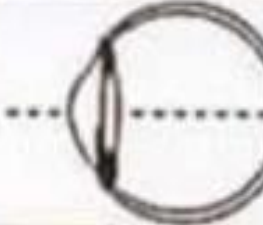
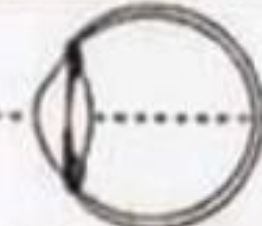

4 (أثبت بتجربة و نتيجتها أنّ عصب النسا ناقل حسّي . (1 ن)

.....
.....

الجزء الثاني (8 نقاط)

بالنسبة للعين السليمة يرى الشخص الأجسام القريبة و البعيدة بوضوح لكن يمكن أن تصاب العين بعدة عيوب في الإبصار مثل طول النظر و قصر النظر .

تبرز الوثيقة الموالية رسوما مبسطة لمقاطع أمامية خلفية للعين عند شابين (أ) و (ب) لدى كلّ منهما عين سليمة و عين بها عيب في الرؤية .

الشاب	العين اليمنى	العين اليسرى
(أ)		
(ب)		

1 (قارن مقطعي العين اليمنى و اليسرى عند الشاب (أ) . (1,5 ن)

.....
.....
.....

2) استنتج عيب الإبصار عند الشّاب (أ) علما و أنّ صورة الأجسام بالنسبة لعينه اليمنى ترتمس على الشبكيّة . (1 ن)

3) قارن مقطعي العين اليمنى و اليسرى عند الشّخص (ب) . (1,5 ن)

4) أعط الفرضيات الممكنة بخصوص عيوب الإبصار عند الشّاب (ب) (1,5 ن)

5) حدّد الفرضيّة الصّحيحة علما و أنّ الشّاب (ب) يبعد الأجسام ليراها . (1 ن)

6) كيف يتمّ إصلاح عيب الرّؤية عند كلّ من الشّابّين (أ) و (ب) . (0,5 ن)

7) إثر حادث فقد الشّخص (ب) الإبصار بعينه اليسرى . ما هي الفرضيات الممكنة و المتسبّبة في ذلك علما و أنّ الأوساط الشّفاقة و الأعصاب القحفية سليمة ؟ (1 ن)

عليك بالتركيز عند قراءة السؤال و عند الإجابة

الإصلاح

الجزء الأول التمرين الأول :

1 (توجد الأجسام الخلوية للخلايا النابذة في حركة جذب الطرف في

الجزر الأمامي للنخاع الشوكي

المادة البيضاء للنخاع الشوكي

المادة السنجابية بالنخاع الشوكي

العقدة الشوكية

2 (العين الطامسة

تتميز بزيادة تحدب جسمها البلوري

تتميز بنقص قطرهما الأمامي الخلفي

تقرب الأشياء لرؤيتها

3 (عند تخريب مركز الإسقاط البصري

تصبح الرؤية غير واضحة عن قرب

يرى الشخص الأشياء لكن لا يميز بينها

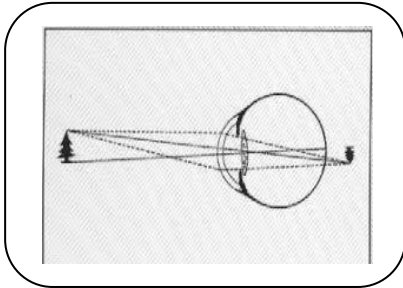
تنعدم الرؤية

4 (الصورة المجانبية

لعين قصيرة

لعين مصابة لقصر النظر

يقع إصلاحها بعدسة مقعرة

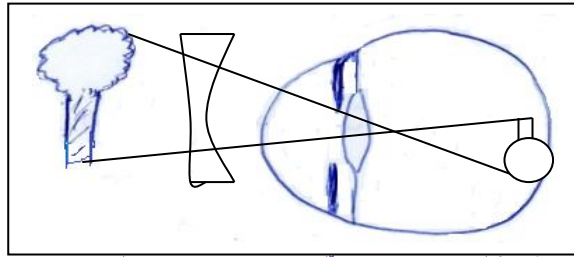


التمرين الثاني

(1) حركة إنعكاسية فطرية

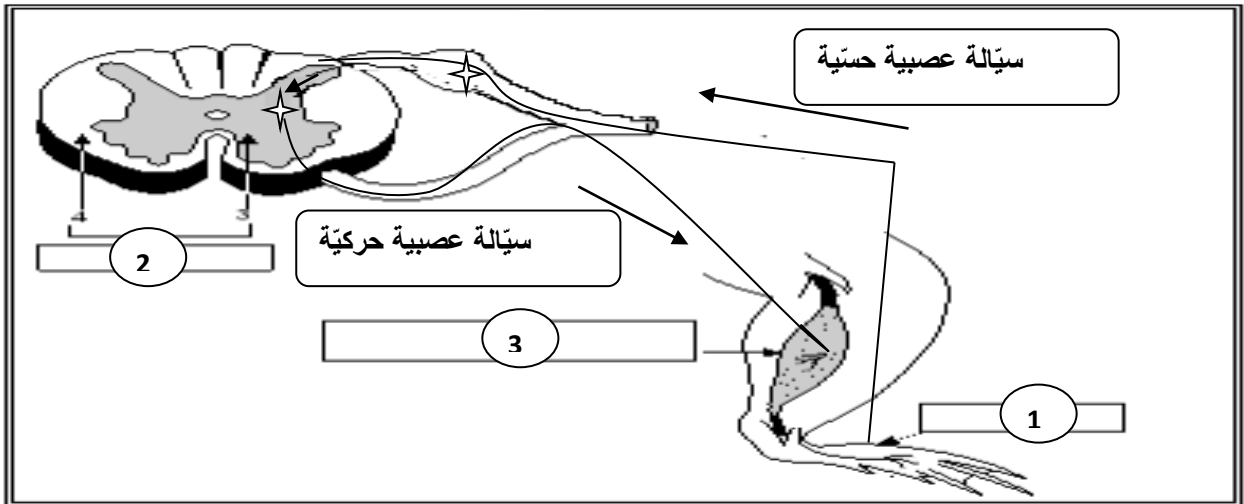
(2) يستقبل الجلد التئبيه (الوخز) و يحوله إلى سيالة عصبية حسية يبعثها عبر ليف عصبي حسي إلى مركز الإسقاط الحسي بقشرة المخ الذي يعطي منها إحساسا مبهما يبعثه إلى مركز الإدراك الحسي فيحللها و يعطي منها إحساسا شعوريا واضحا وهو الشعور بالألم .

(3)



(4) ترسم الصورة مقلوبة لأن الجسم البلوري يجمع الضوء .

التمرين الثالث



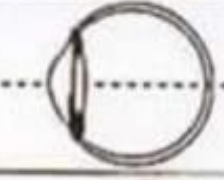

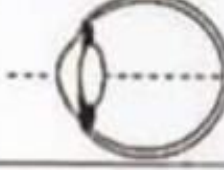
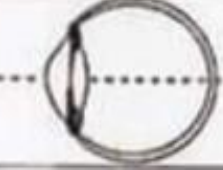
(1) = مستقبل حسي - 2 = مركز عصبي إنعكاسي - 3 = عضو منفذ

(2) على الوثيقة

(3) لو صر التهاب بالجزر الأمامي للنخاع الشوكي لن تصل السيالة العصبية الحركية للعضلة و بالتالي لا يستطيع الشخص المصاب تحريك طرفه و يبقى لديه الإحساس بالألم.

4 (لإثبات أنّ عصب النّسا ناقل حسّي نقوم بقطعه ثمّ ننّبّه بالكهرباء جزئه الطّرفي فسيجذب طرفه المقابل .

الجزء الثّاني

العين اليسرى	العين اليمنى	الشّاب
		(أ)
		(ب)

1 (نلاحظ عند الشّابّ (أ) أنّ الجسم البلّوري للعينين اليسرى و اليمنى لهما نفس تحدّب . أمّا بالنّسبة للقطر الأمامي الخلفي فنلاحظ أنّه بالعين اليمنى أطول من العين اليسرى .

2 (بما أنّ الصّورة ترتسم على الشبكيّة في العين اليمنى فهي سليمة و بالتّالي فإنّ العين اليسرى لديها نقص في القطر الأمامي الخلفي و من ذلك فهي مصابة بطول النّظر .

3 (عند الشّخص (ب) . نلاحظ أنّ العينين اليمنى و اليسرى لهما نفس القطر الأمامي الخلفي . أمّا بالنّسبة للجسم البلّوري بالعين اليمنى فهو أكثر تحدّباً من العين اليسرى .

4 (عند الشّابّ (ب) يمكن أن يكون مصاب بقصر النّظر في عينه اليمنى لزيادة تحدّب جسمها البلّوري أو مصاب بطول النّظر في عينه اليسرى لنقص تحدّب جسمها البلّوري .

5 (بما أنّ الشّابّ (ب) يبعد الأجسام ليراها فإنّ عينه اليسرى مصابة بطول النّظر

6 (بما كلّ من الشّابّين (أ) و (ب) مصابين بطول النّظر فيقع إصلاح هذا العيب بنظّارات ذات عدسات محدّبة الوجهين أو بأشعة الليزر .

7 (تضرّر الشبكيّة للعين اليسرى أو تضرّر مركز الإسقاط البصري (مركز الإبصار) الأيمن بقشرة المخ .